Münster.1933.№6 Med Diss

Aus der Universitäts-Hautklinik
der Westfälischen Wilhelms-Universität Münster (Westf.)
(Direktor: Professor Dr. A. Stühmer).

Ueber einige Fälle von Palmo-Plantarkeratosen.

INAUGURAL-DISSERTATION

zur Erlangung der Doktorwürde
der Hohen Medizinischen Fakultät der Westfälischen
Wilhelms-Universität zu Münster (Westf.)

vorgelegt von

Klaus Beckmann
aus Kyllburg/Eifel.

1933

Gedruckt in der Dissertationsdruckerei Robert Kleinert, Quakenbrück.

Dekan: Professor Dr. A. von Szily,
Referent: Priv.-Doz. Dr. Schmidt,
Korreferent: Prof. Dr. Stühmer.

R. UNIV.
BIBLIOTHEEK
LEIDEN

Gedruckt mit Genehmigung der Medizinischen Fakultät
der Westfälischen Wilhelms-Universität Münster (Westf.)

Ueber einige Fälle von Palmo-Plantarkeratosen.

Aus dem großen Bereich der mit Hyperkeratosen einhergehenden Hautkrankheiten ist das Gebiet der Palmar- und Plantarkeratosen in seiner außerordentlichen Mannigfaltigkeit, in seinen Beziehungen zur Erbfolge und zu Krankheiten anderer Genese sicherlich eines der interessantesten. Bei der Bezeichnung „Palmar- und Plantarkeratosen" machen wir uns die Begriffsfassung von Moncorps zu eigen, der unter Palmo-Plantarkeratosen solche Hautveränderungen versteht, die klinisch als flächenhafte, insel- und streifenförmige, oder circumscript kleinherdförmige Hyperkeratosen charakterisiert sind und ausschließlich oder vorwiegend Handteller oder Fußsohlen befallen.

Unter den mehrfachen Versuchen, die Mannigfaltigkeit der Erscheinungsformen der Palmo-Plantarkeratosen systematisch zu gliedern, erscheint uns bei der heute noch lückenhaften Kenntnis der Aetiologie die Einordnung nach klinisch-morphologischen Gesichtspunkten als die am meisten geeignete.

Eine systematische Ordnung unter diesem Gesichtspunkt machte zuerst Fuß in seiner Arbeit über „Herdweise Keratosen an Händen und Füßen" 1923. Er unterscheidet dort die bekannten drei Hauptgruppen, wie sie auch Moncorps im Handbuch für Haut- und Geschlechtskrankheiten von Jadassohn übernommen hat. Es erwies sich aber bei der wachsenden Kenntnis und Fülle der Materie als notwendig, weitere Untergruppen abzutrennen, wie es Moncorps durchführte.

Die Einteilung nach Moncorps sei hier wiedergegeben:

A. Annähernd diffuse, scharf begrenzte Palmo-Plantarkeratosen (P. Pl. K.).

I. Idiopathische P. Pl. K.

1. Typische Formen.
2. Atypische Formen

a) unterschieden nach klinisch-morphologischen Besonderheiten;
   1. nur Hände oder nur Füße befallen, nicht symmetrisch;
   2. Verhornungsanomalien die Palmo-Plantargrenze wesentlich überschreitend;
   3. an entfernten Körperstellen keratotische Läsionen oder sonstige Hautveränderungen;
   4. nennenswerte Veränderungen an den Anhangsgebilden der Haut und Schleimhäute;
   5. Zahnanomalien;
   6. Veränderungen am Skelettsystem und Bewegungsapparat;
   7. Psychische Anomalien;
   8. Innersekretorische Störungen.

b) Unterschieden nach Abweichungen im Verlauf.

II. Symptomatische P. Pl. K.

B. Insel- und streifenförmige P. Pl. K.

I. Idiopathische Formen.
   1. Erbliche Fälle.
   2. Solitäre Fälle.

II. Symptomatische Formen.

C. Multipel-kleinherdförmige P. Pl. K.

I. Idiopathische Formen.
   1. Erbliche Fälle.
   2. Solitäre Fälle.

II. Symptomatische Formen.

Wir hatten in der hiesigen Klinik seit der Zeit ihres Bestehens Gelegenheit, eine ganze Reihe von P. Pl. K. zu beobachten und zu behandeln, und versuchen im folgenden, diese Fälle nach dem eben erwähnten Prinzip zu ordnen.

Fall 1.

R. F., Ackerknecht.

Das Auftreten der Verhornungen ist in der Familie seit Generationen bekannt. Der Stammbaum für 4 Generationen, so weit er mit Sicherheit zu erfassen ist, umfaßt 26 Personen, davon 13 Gesunde und 13 Befallene.

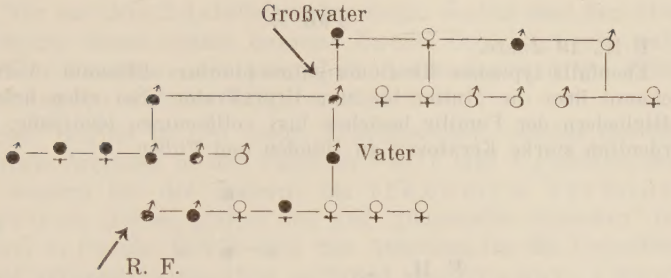

Von den noch Lebenden konnte der 76jährige Großvater, der Vater und mehrere Kinder untersucht werden. Sie wiesen alle die gleichen, bis mehrere Millimeter dicken, symmetrischen, unscharf begrenzten Hyperkeratosen an Palma und Planta auf. Für den Beginn wird für alle Befallenen das erste Lebenshalbjahr angegeben; bei unserem Pat. hat die Affektion schon 4 Wochen nach der Geburt begonnen in Form eines eigentümlich „glatten und fein glänzenden" Aussehens. Hornbildungen auffälligerweise schon in frühester Kindheit.

Erythematöser Randsaum findet sich beim Pat. nicht und ist angeblich auch bei den anderen Familienmitgliedern nicht beobachtet worden, mit Ausnahme des 22jährigen Bruders: hier findet sich der Randsaum in typischer Ausprägung an Händen und Füßen und ist namentlich dann, wenn Genannter einige Tage nicht gearbeitet hat, schmerzhaft. Die Hyperkeratose geht bei unserem Pat. bis in die Nagelfalze ohne Beteiligung der Nägel selbst. Sonstige Atypien bestehen nicht.

Fall 2.

M. P., Haustochter, 20 Jahre.

Die gleiche Keratose ist in der Familie seit mehreren Generationen bekannt. Genauere Angaben jedoch nur bis zum Großvater väterlicherseits, der behaftet war. Weitere Angaben ergeben sich aus dem Stammbaum.

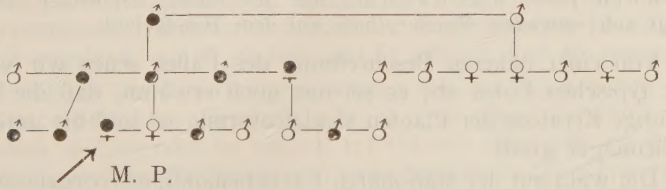

Erstes Auftreten der Veränderungen angeblich erst im Spielalter.

Starke Hyperhidrosis beim Vater, einem Sohn und der Tochter; deutlicher Randsaum bei der Pat. an Händen und Füßen.

Atypien in keinem Fall.

Es handelt sich bei allen Mitgliedern um die ausgeprägte Form des Keratoma palmo-plantare Unna-Tost.

Fall 3.

E H., 19 Jahre.

Ebenfalls typisches Keratoma palmo-plantare diffusum. Vererbung bekannt über die Mutter bis zum Urgroßvater. Bei allen befallenen Mitgliedern der Familie bestehen fast vollkommen identische, außerordentlich starke Keratosen an Händen und Füßen.

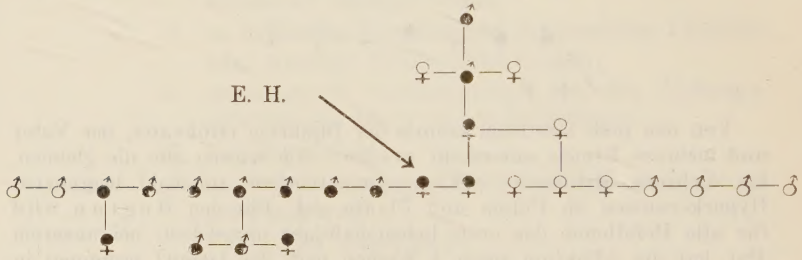

Beginn des Leidens nach Angabe der Mutter schon in den ersten Lebenswochen, mit roten, glänzenden und gespannten Handflächen und Fußsohlen. Einsetzen merklicher Verhornung im Spiel- und Schulalter, in stärkerer Form mit Einsetzen häuslicher und handwerklicher Arbeit.

Patientin leidet seit dem 4. Lebensjahr an einem Favus des behaarten Kopfes, der in der hiesigen Klinik mit Röntgenstrahlen, Höhensonne etc. bisher erfolglos behandelt wurde. An Ober- und Unterarmen, am Gesicht, am Rumpf multiple, stecknadelkopf- bis linsengroße maculo-papulöse Hauteffloreszenzen, die nicht jucken und nicht schuppen und als Favide angesprochen werden.

Die Hyperkeratose an Händen und Füßen ist außerordentlich stark ausgebildet und reicht unter der üblichen lateralen Begrenzung von der Handgelenksbeugefalte bis unter die Fingernägel, die Nägel scheinen von der Unterlage etwas abgehoben.

Kein roter Randsaum, nur bei einem 23jährigen Bruder zeigt sich schwaches Randerythem auf dem Handgelenk.

Von einer näheren Beschreibung des Falles sehen wir wegen der typischen Form ab; es sei nur noch erwähnt, daß die hochgradige Keratose der Planten sandalenförmig ist und bis unter die Zehennägel greift.

Die während der stationären Favusbehandlung vorgenommene Röntgenbestrahlung der Handflächen und Fußsohlen (100 % der H.E.D. unter 1 mm Aluminium) hat die Keratose in keiner Weise beeinflußt.

Die in der Familie Fall 2 gemachte Angabe, daß das Leiden erst im Spielalter aufgetreten sei, ist wohl nicht als eine wesentliche Besonderheit anzusehen, wenn auch nach Moncorps ⅔

aller Fälle vor dem 2. Lebensjahr beginnen. Zudem sind hier über die Angabe dieses späten Beginns Zweifel berechtigt, ob nicht mangelnde Kenntnis oder mangelnde Aufmerksamkeit die Früherscheinungen vor dieser Zeit übersehen haben.

Ueber Beginn in den ersten Lebenswochen werden mit Bestimmtheit Angaben in den Familien Fall 1 und 3 gemacht, und zwar werden bei der ersteren die frühesten Veränderungen als „feines, glattes und gelb glänzendes Aussehen" bezeichnet; in Familie Fall 3 wird das Aussehen für die Fußsohlen als „rot glänzend" angegeben, während von Brooke, Thost, Vörner (s. b. Fuß) die Frühveränderungen als gelbliche Verfärbung mit Rauhigkeit der Hornschicht genannt werden.

Wir selbst hatten Gelegenheit, bei einem Kind der später noch zu erwähnenden Familie Fall 5, das 4 Wochen alt war, eine auffällig starke Rötung beider Fußsohlen zu beobachten, die einen eigentümlichen Glanz aufwiesen und sich beim Palpieren wie feste, glatte Seide anfühlten. Ueberhaupt scheint die Fußsohle derartige auffällige frühzeitige Veränderungen in stärkerem Maße als die Hände aufzuweisen, worauf schon Unna 1883 aufmerksam machte.

Die Randsaumbildung war durchaus unregelmäßig betreffs ihrer Häufigkeit, doch ist uns wiederholt die Angabe gemacht worden, daß der erythematöse Rand dann schmerzhaft sei, wenn einige Tage lang nicht gearbeitet worden war; eine Bestätigung dieser Feststellung haben wir in der Literatur nicht gefunden.

Daß in Fall 3 kein Zusammenhang zwischen Favus und Keratose vorliegt, ist selbstverständlich.

Die Vererbung zeigt in unseren Fällen regelmäßige Dominanz. Die Mitgliederzahl beläuft sich unter Einschluß eines 4. Stammbaums, welcher der noch zu besprechenden Familie B. Fall 5 angehört, auf 97, davon sind 51 affiziert und 46 gesund.

Bezüglich der Vererbung verweisen wir auf die Arbeiten von Hahn, Siemens, Brauer, Fuß u. a. Das Verhältnis von Kranken zu Gesunden ist nahezu 1:1 (51:46), ohne daß wir dabei aus dem geringen Zahlenmaterial einen bindenden Quotienten ersehen wollten. Ein mehr oder weniger geringes Ueberwiegen der Behafteten haben wir bei dem größten Teil der in der Kasuistik angegebenen Stammbäume vorgefunden. Den Grund dafür gibt Siemens (l. c.) an, der eine summarische Zusammenstellung aus der Literatur als eine durch einseitige Bevorzugung der Behafteten bedingte Fehlerquelle ansieht.

Die Anzahl der weiblichen Keratomträger ist 16 bei 35 Männern. Dieses starke Ueberwiegen des männlichen Geschlechts ist sicher nur zufällig und in der relativ kleinen Personenzahl der Stammbäume begründet. Da das Keratom sowohl vom männlichen wie weiblichen Zeugungspartner in die Ehe gebracht werden kann, ohne daß sich je nach der mütterlichen oder väterlichen Herkunft des Keratoms der Vererbungsmodus durch eine größere oder kleinere Anzahl der behafteten Nachkommen quantitativ ändert, sollte man theoretisch eine gleich starke Beteiligung beider Geschlechter erwarten. Tatsächlich findet sich aber das Keratom, wie größere Stammbäume übereinstimmend zeigen, bei Männern etwas häufiger.

Von einer weiteren Besprechung der typischen Fälle sehen wir in Hinsicht auf die umfangreiche vorliegende Literatur ab, und lassen einen Fall folgen, der wesentliche Abweichungen von diesem Bilde zeigt.

Fall 4.

Fr. B., 67 Jahre, Oberpostschaffner.

Patient weiß überVorfahren nur anzugeben, daß sein Vater hartnäckigen Ausschlag an den Händen gehabt habe. Sein Bruder und dessen Tochter hätten die gleichen Erscheinungen wie er selbst. Von Kindheit an habe er Verdickungen an der Maus, die sich nach der Militärzeit weiter entwickelt hätten. Jetziges Bild seit etwa 10 Jahren konstant. Habe gar keine Beschwerden, es sei denn das häßliche Aussehen. Bei längerem Aufenthalt in Wasser quelle die Haut auf und lasse sich mit dem Nagel leicht abziehen. Am nächsten Tag sei die Verdickung wieder da. An den Füßen nur starker Schweißfuß. Bei dem Sohn Anton beständen die gleichen Veränderungen der Hände und Füße. Eine Tochter habe seit Kinderjahren Rauhigkeit der Hände.

Befund: Kräftiger, gesunder Mann. Handflächen auffällig rot, sehen aufgequollen aus, fühlen sich glatt und feucht an. Quere Hautfalten auf der Daumenmaus verbreitert und verdickt. Erst bei näherem Zusehen gewahrt man in der Hohlhand eine leichte diffuse Keratose mit grau-weißlichen, feinen Hornschuppen; besonders in der Gegend des Metacarpophalangealgelenkes. Der Papillarkörper ist überall zu erkennen.

Die dorsalen und lateralen Fingerflächen und der Daumenmetacarpus zeigen merkwürdige Veränderungen: am Uebergang von volarer in dorsale Haut geht das starke Rot der Handfläche in weißgraue Färbung über, während sich die Haut gleichzeitig zu verdicken scheint. Aus diesem grau-weißen Hautbereich, aufsteigend nach dem Fingerrücken, treten papelartige Einzelgebilde hervor, gegeneinander mehr oder weniger abgegrenzt, zum Teil zu größeren Plaques konfluierend, in denen die Zusammensetzung aus einzelnen Erhaben-

heiten von 2 bis 3 mm Größe durch feine Trennungsfurchen erkennbar ist, die nur ganz wenig in das Niveau eindringen, zum Teil, auf dem Dorsum der Endphalangen, als Furchen nicht mehr zu sehen sind.

Wo die Erhabenheiten einzeln stehen, z. B. auf der Daumengrundphalange und oberhalb der Schwimmhautfalten von Daumen - Zeigefinger, erscheinen sie wie kleine plane Knötchen. Die mehr oder minder deutliche Abgrenzung der Einzelerhebungen gegeneinander innerhalb der Plaques scheint teilweise der polygonalen Hautfelderung zu entsprechen, teilweise regellos zu sein. An der radialen Seite des Daumenballens stehen diese Erhabenheiten geordnet in Reihen von mehreren Millimetern Breite, die durch die senkrecht zur Daumenachse verlaufenden Falten der Maus bedingt sind, und zwar im volaren Anteil mehr konfluierend, dorsalwärts von der Maus mehr in dicht stehende Einzeleffloreszenzen gegliedert. Auf den Fingergrundphalangen zeigen einzelne dieser Effloreszenzen in der Mitte einen großpunktförmigen schwarzen Fleck, der den Haarfollikeln entspricht, in der Mitte eingezogen ist und hier 1 oder 2 Haare hervortreten läßt.

Die Abgrenzung nach der gesunden Haut des Handrückens ist scharf, und es läßt sich daher hier gut die Dicke der Auflagerungen erkennen: sie beträgt etwa 0,5 bis 1 mm. Handrücken ist frei. Einzelne kleine Inseln auf den Handknöcheln. Dorsum der Grundglieder von Daumen, Zeige- und Kleinfinger fast ganz bedeckt, auf Ring- und Mittelfinger bleiben größere Bezirke der Grundphalanx frei. Die auf den Handknöcheln gelegenen Inseln haben eine gyrusartige Begrenzung und wachsen unvermittelt aus der gesunden Umgebung heraus.

Weiter nach vorn vom Mittelgelenk aus lassen die Veränderungen die Einzelgliederung immer mehr vermissen und verfließen ineinander, sind flacher und haften der hier weniger verschieblichen Haut fester an. Die Haut sieht hier mehr grau-weiß aus mit bläulich-rotem Unterton, letzteres besonders in einer ½ cm breiten, halbmondförmigen Zone um den Nagelfalz. Die Dicke der Veränderungen ist hier ungleich, was sich in einem verschieden starken roten Durchscheinen der Haut zu erkennen gibt.

Der angegebene Befund ist an beiden Händen gleich. Nägel sind nicht verändert. Roter Randsaum nicht zu erkennen, da die ganze Haut von Handfläche und Handrücken kräftig rot ist.

Steckt man die Hände einige Minuten in warmes Wasser, so zeigt sich folgende Veränderung: die umgebende Haut zeigt eine noch stärkere Rötung, die keratotischen Auflagerungen quellen auf und treten im Relief stärker hervor. Ihre vorher weißgraue Farbe wandelt sich in einen lividen Ton, sie lassen sich mit dem Fingernagel leicht abziehen; die darunter liegende Haut ist rot und nicht feucht.

Die Produktion der Auflagerungen geht so schnell vor sich, daß die abgezogenen Hautteilchen am nächsten Tag wieder ersetzt sind.

Der 38jährige Sohn zeigt einen weitgehend analogen Befund betreffs Lokalisation, Ausdehnung und Aussehen. Er hat die Erscheinungen seit dem 14. Lebensjahr bemerkt. Die Veränderungen sind bei ihm im ganzen schwächer ausgeprägt als beim Vater. Es bestehen größere, freie Bezirke auf den Fingerrücken. Die Auflagerungen sind weniger dick, zeigen nicht so sehr rundliche Effloreszenzen als vielmehr eine der polygonalen Hautfelderung durchweg entsprechende Furchung.

Die gesunde Haut ist weniger rot und die Auflagerung weniger weißlich. Handinnenflächen mäßig rot, Hyperkeratose der Hohlhand wie beim Vater.

Nach dem Wasserbad auch hier Quellung der Elemente, die sich aber nicht so leicht abziehen lassen. Es scheint, als ob bei dem Sohn die Keratose noch nicht den beim Vater vorliegenden Ausbildungsgrad erreicht habe. Der Befund an den Füßen ist bei Vater und Sohn gering: Hyperkeratosen makroskopisch nicht vorhanden, lediglich eine starke Rötung der Fußsohlen und starke Hypersekretion. Unter Fersen- und Zehenballen mäßige Schwielenbildung.

Zu erwähnen ist noch der Befund bei der 34jährigen Tochter. Sie hat nach ihrer Angabe von Kind auf geringe Verhornung in den Händen.

Objektiv findet sich hier eine geringe diffuse Keratose, die Hohlhand und Finger einnimmt und sich durch trockene, kleinschuppige Rauhigkeit darstellt. Keine besondere Rötung. Dagegen dorsal auf Hand- und Fingerknöcheln intensivrote Flecke bis zu Pfennigstückgröße, die sich scharf gegen die sonst gesunde Haut absetzen. Auch die Tochter ist, abgesehen von der auffälligen Fleckenbildung, von der Affektion nicht belästigt.

An den Füßen bestehen bei ihr jedoch starke Hornplatten unter dem Vorderfuß und hufeisenförmig unter der Ferse. Kein roter Saum, keine sonstigen zu den typischen oder atypischen Keratosen gehörende Veränderungen am Körper.

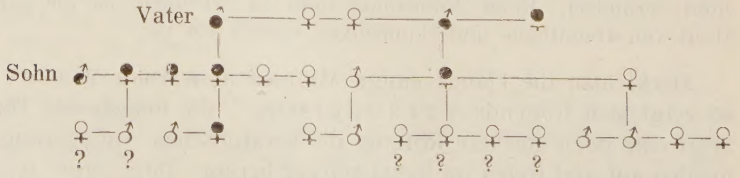

Weitere Familienmitglieder konnten leider nicht untersucht werden. Es wäre dies sehr wünschenswert, um vor allem Aufschlüsse über den Beginn der Affektion zu erhalten. 4 Enkelkinder des B., deren Mütter

affiziert sind, stehen im Alter von 1 bis 4 Jahren und zeigen angeblich noch keine Veränderungen.

Eine Excision aus dem Daumenballen des B. ergibt makroskopisch starke Aufschichtung der Hornlamellen auf das 4- bis 5fache normaler Dicke, Verbreitung des Stratum granulosum, erhebliche Akanthose mit stark ausgezogenen Papillen, elastische Fasern unverändert.

Es liegt hier ein Krankheitsbild vor, das ein Analogon in der Literatur nicht auffinden läßt. Wohl sind häufige Angaben anzutreffen, daß eine ausgesprochene Verhornung der Hohlhand an einzelnen Stellen auf das Dorsum übergreift und wir wollen dafür nur auf die Fälle von Goldschlag, Möller, Naß und andere bei Fuß aufgeführte Fälle hinweisen, bei denen sich das Uebergreifen meist nur auf Teile des Dorsums von Fingern, Zehen und die Achillessehne erstreckt. Kiß (Hdb.) und Siemens rechnen unter die übergreifenden Formen z. B. auch das Mal de Meleda, bei dem Keratosen benachbarter und entfernter Körperstellen beinahe die Regel sind.

Das Eigenartige bei diesen drei besprochenen Fällen der Familie B. ist aber, daß sich bei den beiden Männern die Veränderungen der Palmen fast nur in Gestalt einer starken Rötung und Hidrosis zeigen, während die eigentliche Keratose fast vorwiegend auf dem Dorsum und den Seitenteilen sitzt. Daß im Rahmen einer Hyperkeratose sich auf den Handflächen, wie in unserem Falle, fast nur ein Erythem mit Hypersekretion zeigt, — auf den Fußsohlen ebenfalls — ist gar nicht so befremdend. Denn Erythem und Hyperhidrosis sind einerseits ein häufiges Symptom bei Hyperkeratose, andererseits führt schon Lenglet und später P. W. Schmidt an, daß diese beiden Merkmale sogar die einzigen Erscheinungen einer nicht voll entwickelten Hyperkeratose sein können.

Schließlich darf man hier auch an die red palms von Lane denken, wo das Erythem vielleicht als einziges Symptom einer vermutlich abortiven Keratose in einem familiären und einem erblichen Fall besteht.

Wir gehen wohl nicht fehl, wenn wir bei unseren Fällen der Familie B. eine große Aehnlichkeit mit dem Befund bei 3 von P. W. Schmidt beschriebenen Kindern sehen, bei denen die Erkrankung im 2. Lebenshalbjahr mit Schuppung und Rötung begann. Bei den z. Zt. der Untersuchung 7—10 Jahre alten Kindern ergab sich ein gleichmäßiger Befund, der im wesentlichen in konstanter, starker flächenhafter Rötung, verdickter Epidermis, lamellöser Abschuppung und auffallender dorsaler Transgredienz bestand. Die Rötung nahm Daumen, Zeige- und Klein

finger ganz ein, 3. und 4. Finger fast ganz und außerdem die lateralen Partien des Handrückens; an Daumen und Zeigefinger neurodermieartige Faltenbildung, mehrere Zentimeter breites Uebergreifen des Erythems auf den Unterarm. Die Finger erschienen geschwollen, wie in unserem Fall B. die ganze Palma.

Schmidt grenzt die Affektion unter eingehender Begründung gegen ähnlich aussehende Krankheitsbilder, wie Erythrodermia circumscripta ichthyosif. cong., Erythrodermia symétrique von Brocq u. Dubreuilh u. a. ab und bezeichnete sie als K. p. pl. erythematosum transgrediens.

Einen wichtigen Aufschluß über die Stellung der bei Vater und Sohn Fall 4 gefundenen Veränderungen in der mannigfaltigen Reihe der Keratosen gibt der Befund bei der Tochter, bei der wir im Gegensatz zu den beiden Männern eine deutliche diffuse, trockene und kleinschuppige Keratose der Handflächen und größere Hornplatten an den Füßen feststellten; dieser Befund erinnert doch stark an das Unna-Thostsche Krankheitsbild, wenn auch nicht in typischer Ausprägung.

Wir ziehen daher hier die Folgerung, daß den verschiedenen Erscheinungsformen des Keratoms in dieser Familie ein vererbtes atypisches und heterophänes K. p. pl. diffusum zu Grunde liegt.

Die oben beschriebenen Flecken auf Hand- und Fingerknöcheln — sie fanden sich auch auf einigen Zehen — stellten ein scharf begrenztes, herdförmiges Erythem dar und waren dort lokalisiert, wo bei Vater und Bruder gewichtige Hyperkeratosen saßen, während umgekehrt dort, wo bei der Tochter sich eine deutliche übermäßige Verhornung zeigte, bei den männlichen Probanden fast lediglich ein überwiegendes Erythem bestand. Also gewissermaßen eine Umkehrung der Verhältnisse, die gleichzeitig den Formenwechsel einer Keratose innerhalb einer Familie in drastischer Weise demonstriert.

Wir sind daher veranlaßt, die Affektion als ein K. p. pl. von atypischer Art anzusehen, mit transredientem Charakter und nehmen unter Beziehung auf die von P. W. Schmidt beschriebenen Kinder die Bezeichnung „erythematosa“ in Anspruch.

Hinsichtlich des Erbgangs wird von Schmidt für die Kinder unregelmäßige Dominanz angegeben, die sich nach den Untersuchungen von Siemens bei atypischen Fällen häufiger findet. Sonst sind Mitteilungen über Erbfolge bei ausgesprochener Transgredienz noch sehr spärlich; zu erwähnen wäre als Beispiel ein Fall von Möller, wo bei dreien von 5 Kindern fleckweiser Uebergang auf das Dorsum bei K. p. pl. bestand, die Eltern da-

gegen gesund waren. In unserem Fall scheint mehr regelmäßige Dominanz vorzuliegen.

Im Zusammenhang damit sei angeführt, daß in der Literatur über Fälle mit ausschließlich dorsaler Lokalisation der Keratose, z. B. von Michael und Vörner, berichtet ist. Angaben über Heridität fehlen bei ihnen.

Ein solcher Fall ist auch bei uns zur Beobachtung gekommen, der kurz mitgeteilt sei: 25jähriger Student, Familie o. B., beobachtet seit 5 Jahren an einzelnen Stellen von Hand- und Fingerrücken vermehrte Hornbildung und Rötung. Der Befund war folgender: Ueber den Metacarpophalangealgelenken 2.—5. Finger beider Hände sowie über den entsprechenden ersten Phalangealgelenken, vollkommen symmetrisch, ist die Haut stark verdickt, rauh, von etwas rötlicher Farbe. Begrenzung teilweise unscharf. Die Form der Keratose ist auf den Fingerknöcheln rund, auf den Handknöcheln länglich bis zur Größe eines Pfennigstückes.

Letzten Endes sind natürlich auch die von Vohwinkel und Wirz veröffentlichten Fälle von Keratoma mutilans als transgrediente Fälle anzusprechen, bei denen eine circulär umgreifende Keratose eminent starken Grades schließlich zur ringförmigen Abschnürung führt. Vohwinkel sieht die Mutilationen als die extreme Wirkung eines Keratoms an, das von einem außerordentlichen Dispositionsgrad abhängig sei. In quantitavive Abhängigkeit vom jeweils ererbten Dispositionsgrad bringt er ferner die Ausbildung von Keratomformen verschiedener Art und folgert, daß namentlich für die Lokalisation neben der dominanten Disposition noch als weiteres wichtiges Moment die Beanspruchung durch chemische und mechanische Reize mitbestimmend sei. Vohwinkel geht sogar so weit, mit dieser von uns nicht geteilten Annahme die Entstehung von strich- und herdförmigen Keratosen an Knie, Ellenbogen, Fußfrist usw. erklären zu wollen.

Derartige aberrierte Verhornungsherde haben wir bei der folgenden Familie B., Fall 5, in Mehrzahl gesehen.

Fall 5.

Familie B.

Das Hautleiden ist seit mehreren Generationen bekannt. Angaben werden für 3 Generationen erhalten. Als Beginn des Leidens wird für 3 Familien der Verwandtschaft übereinstimmend das Ende des 1. Lebensvierteljahres angegeben. Roter Randsaum bei keinem der Befallenen angegeben.

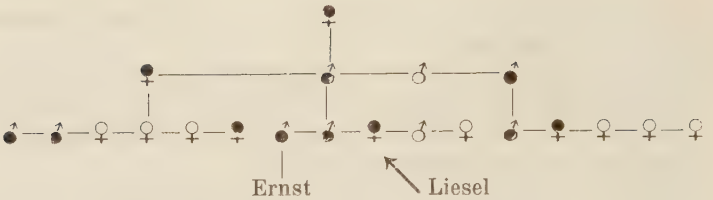

Onkel der Kinder ist Werkmeister bei der Eisenbahn, hat dauernd hornige, schmutzige Hände, die er viel mit Bimstein und Salben behandeln müsse, um bei der Arbeit nicht behindert zu sein. Bei den übrigen Verwandten ist die Verhornung der Hände nur mäßig stark.

Der Vater der Kinder ist Reichsbahnobersekretär, hat als solcher genügende Möglichkeit, seine Hände zu pflegen und ist durch die Keratose nicht weiter behelligt. Dagegen weisen die Füße stärkere Verhornung auf: solide, kappenartige Verhornung an den Fersen von 1 bis 2 mm Dicke, an der Ferse hinten und seitlich 3 cm bis zum Achillessehnenansatz hochsteigend mit tiefen Einrissen. Mittelfußsohle ist frei, geringe Keratose am lateralen Fußrand. Feste Hornplatten unter dem Vorderfuß. Auffallend ist hier aber besonders ein keratotischer Herd auf dem rechten äußeren Fußknöchel. Er hat langrunde Form, ist Zweimarkstückgroß, Uebergang in die gesunde Haut nicht ganz scharf; seine Oberfläche besteht aus parallel geordneten Rillen. Hornplatten der Fußsohle erfordern häufiges Beschneiden. Fußschweiß ist stark.

Kind Liesel hat diffuse, mäßige P Pl K. Handteller und Finger sehen trocken aus, grau-schmutzig mit kleinen Schuppen bedeckt. Fingerbeeren, Daumenballen und Nägel sind frei. An den Füßen Hornleisten unter der Ferse und der Großzehe beiderseits. Symmetrisch auf beiden Fußrücken in Höhe des Sprunggelenks je eine dreimarkstückgroße derbe Keratose von schmutzig-dunkler Färbung mit unscharfer Begrenzung. Sie bestehen ebenfalls aus 1 bis 2 mm breiten Querleisten. Ueber dem Metacarpus I. ein mehrere cm langer Hornstreifen.

Der 8jährige Sohn Ernst zeigt in mehrfacher Hinsicht interessante Atypien. Zunächst weist die linke Hand den gleichen Befund auf wie bei der Schwester, der nur an der Berührungsstelle von Daumen und Kleinfingerballen durch kleine Risse mit stärkerer Randschuppung mehr ins Gesicht fällt. In der rechten Hand dagegen läßt die Keratose das diffuse Aussehen vermissen. Kleinfinger- und Daumballen fast glatt. Verhornung greift lappenförmig 3 cm auf den Unterarm über mit harter, nicht schuppender Haut. Aus dem Winkel zwischen Kleinfinger und Daumenballen ziehen divergierende dunkle Streifen durch die Hohlhand und gehen in einer Breite von 4 bis 5 mm auf die Finger über bis zu den Endgliedern. Die Streifen stechen durch ihre dunklere Färbung deutlich gegen die Umgebung ab. In den Fin-

gerbeugen wird die Streifung unterbrochen. Die Streifen sind rauh und bestehen aus dicht gelagerten kleinen Querstreifen. Die 4 Finger zeigen mit Ausnahme des Daumens das gleiche Bild.

Weitere keratotische Herde auf der Streckseite der Ellenbogen in Form harter, glänzender, rautenförmig gefelderter Haut. Das gleiche etwas stärker an den Kniescheiben. Randerythem bei keinem der Kinder zu sehen, desgleichen keine Veränderungen an den Nägeln.

Von Interesse ist, daß bei einem 4 Wochen alten Kinde des erwähnten Onkels die Fußsohlen schon auffällig rote, glänzende und gespannte Haut aufwiesen, wovon wir uns durch Augenschein überzeugen konnten. Ferner die Angabe, daß bei einem 16-jährigen Bruder der Kinder die früher auffällige Verhornung an Händen und Füßen sich im letzten Jahr so stark zurückgebildet hätte, daß sie kaum noch zu erkennen sei.

Auffallend sind in dieser Familie die vielen Verhornungen außerhalb von Palma und Planta. Diese keratotischen Herde sind nach Moncorps als Atypien einer diffusen hereditären P. Pl. K. anzusehen. Die interessanteste Atypie ist die einseitige Streifenbildung beim Sohne Ernst.

Das Vorkommen von Streifenbildung innerhalb einer mit diffusem Keratom behafteten Familie ist nichts Seltenes. So berichtet Siemens über K. p. pl. in 4 Generationen, davon 2 Personen mit Streifen auf Fingern und Hohlhand bis zum Handgelenk. Baum ohne nähere Angaben über scharf abgegrenzte Leisten bei einem hereditären Fall. Füllenbaum über 2 hereditäre Fälle mit Streifen an Handteller und Fußsohlen mit gleichzeitigen follikulären Hyperkeratosen. Fuß über streifen- und herdförmige Keratosen an Palma, Planta, Dorsum der Zehen mit Leukoplakien der Mundschleimhaut und sonstigen Degenerationserscheinungen im Sinne der termes principeaux von Lenglet, die später von Jadassohn durch Einbeziehung von Anomalien des Pigments, der Zähne und Mundschleimhaut (s. den eben erwähnten Fall von Fuß) und von Brünauer durch das Leukokeratoma corneae erweitert wurden. So berichtet Fuß über einen Fall mit insel-, streifen- und warzenförmiger Anordnung der Keratosen, vermehrter Krümmung der Nägel und außerdem fleckförmigen Trübungen der Hornhaut, die mikroskopisch dem hyperkeratotischen Hautbefund gleichen. Aehnlich erwähnt auch Schäfer Hornhauttrübung bei striärer Keratose.

Es sei in diesem Zusammenhang gestattet, noch anzuführen, daß den unter dem Begriff der Dyskeratosen vereinigten Typen noch verschiedene andere zuzuzählen sind, wie z. B. die

von Fischer, Riehl beschriebene Trommelschlegelform der Finger und die von Strandberg im Handbuch eingehend behandelte psychische Minderwertigkeit. Wir werden diesen beiden Zeichen später noch bei zweien unserer Fälle begegnen.

Aus den obigen kurzen Angaben über unsere Fälle wird ein weiterer Beitrag dafür gegeben, daß gerade bei solchen Fällen und Familien, bei denen Streifenbildung anzutreffen ist, sich auch anderweitige Anomalien häufen.

Den Nachweis des familiären Vorkommens der streifenförmigen Keratose bringt zuerst Siemens, der dafür 3 Familien anführt. Bemerkenswert an diesen Fällen Siemens' ist, daß in einer größeren Familie, deren Mitglieder diffuse und striäre Keratosen aufwiesen, diejenigen Personen, welche Streifen aufwiesen, auch verwandtschaftlich enger zusammengehörten. Es kann also das Keratom in einer Familie in verschiedenen Formen auftreten. Siemens bezeichnet diese Tatsache als Heterophänie bei gleicher Erbanlage. Die frühere, wenig gestützte Annahme, daß an der Entstehung voneinander verschiedener Keratomformen innerhalb eines Stammbaumes Umweltfaktoren beteiligt seien, ist durch die nachgewiesene Häufung einzelner Typen bei Nahverwandten hinfällig geworden. Siemens meint, daß dafür eine akzidentelle Erbanlage verantwortlich sei, im Gegensatz zu der oben erwähnten Anschauung Vohwinkels.

Die von Siemens vermißte Hyperhidrosis bei den striären Formen fehlt auch in unserem Fall, wie überhaupt die Hyperhidrosis bei den streifen- und herdförmigen Fällen im Hintergrund zu stehen scheint.

Als Besonderheit wäre noch die Angabe anzuführen, daß bei einem 16jährigen Bruder, der früher eine erhebliche Hornbildung an den Händen gehabt hatte, diese im Laufe des letzten Jahres sich an Händen und Füßen ohne Behandlung so weit zurückgebildet habe, daß sie kaum noch zu erkennen sei. Wir haben diese Angabe nicht nachprüfen können, doch ist an der Richtigkeit nicht unbedingt zu zweifeln, denn Mitteilungen über zeitweises völliges oder teilweises Abheilen der Keratose liegen vor, mehrfach z. B. für die Zeit der Schwangerschaft. Es würde sich damit den erwähnten Atypien im morphologischen Bilde noch eine weitere im Verlauf zugesellen.

Bei den Mitgliedern der Familie B., Fall 5, kann man die Zuteilung zu den einzelnen Gruppen teilweise davon abhängig machen, welchem Symptom wir bei den einzelnen Mitgliedern den Vorrang geben wollen: Vater und Tochter lassen sich wohl am

besten der ersten Hauptgruppe zuzählen „mit Atypien an anderen Körperstellen“. Beim Sohn Ernst kann die Zuteilung deswegen zweifelhaft sein, weil die linke Hand eine diffuse und die rechte Hand eine streifenförmige Keratose aufweist; wenn man der letzteren den Vorzug gibt, wäre die Einreihung unter der zweiten Hauptgruppe gegeben.

Wir lassen anschließend einen Fall folgen, der zur ersten Hauptgruppe, nämlich dem K. p. pl. diffusum, gehört, aber doch ebenfalls einige Abweichungen aufweist.

Fall 6.

M. Bi., 46 Jahre, ohne Beruf.

Vater und 2 Geschwister sind tot, litten an der gleichen Krankheit, desgleichen ein noch lebender Bruder, bei dem das Leiden mit 17 Jahren an Händen und Füßen begonnen hat. Pat. selbst ist außer einer von Jugend auf bestehenden beiderseitigen Schwerhörigkeit nie ernstlich krank gewesen. Die Hautveränderungen an Händen und Füßen beständen seit Kindheit, in lästiger, hindernder Weise erst seit der Schulentlassung, als sie zu häuslichen Arbeiten herangezogen wurde. Bei schwerer und rauher Arbeit regelmäßig Verschlechterung, während umgekehrt Aussetzen der Arbeit den Zustand schnell bessere. Verschlimmernd besonders Arbeiten im Wasser. Vielfach behandelt und dadurch sei die Haut der Hände vor 3 Jahren einmal glatt gewesen, aber nur für kurze Zeit.

Befund: Gut genährt, bds. starke Schwerhörigkeit, sonst innere Organe o. B.

Volar an beiden Händen starke Hyperkeratose mit annähernd gleich starker Beteiligung der Finger bis zur Beugefalte der Fingerendgelenke, proximal in der Handgelenksfalte beginnend. Rechte Hand stärker verändert als die linke, am stärksten befallen die Kleinfingerballen und die Beuge der Fingergrundgelenke. In den natürlichen Handfurchen zahlreiche Risse, ebenso quer auf den Fingergelenken. Diese Risse sehen wie aufgeplatzt aus, ihre Ränder werden von harten, absplitternden Hornmassen gebildet. Auf dem Daumenballen geringe Keratose, vor den Daumengrundgelenken bds. tiefere Risse. Diese bluten leicht, sind auf Druck schmerzhaft, daher starke Arbeitsbehinderung. Verstärkte Hornbildung auf der Spitze des rechten Daumens mit subungualer Verhornung.

Unter den Fersen am Uebergang zum Mittelfuß, unter den Vorderfußballen und der Großzehe feste Hornplatten, die bis zum Sohlenrand reichen. An der übrigen Fußsohle geringer. Tiefe Einrisse fehlen am Fuß, dagegen finden sich unter dem Mittelfuß und in der Hornplatte des Vorderfußes bds. eine Anzahl napfförmige Dellen von 1–3 mm ⌀ mit dunkler gefärbtem Hof, zu mehreren zusammenliegend, ohne zu konfluieren. Zehennägel z. T. verkümmert. Hyperhidrosis nicht vorhanden und nicht angegeben.

Die Abweichung vom typischen K. p. pl. besteht einmal darin, daß die Affektion sich beim Bruder erst mit 17 Jahren zeigte, also zu einem späten Zeitpunkt. Dann aber weicht der Befund ab durch die Ausbildung napfförmiger Einsenkungen, die an einige andere Keratomformen denken lassen könnten, z. B. das Keratoma dissip. p. pl. Brauer. Doch weist das letztere eine an Hand und Fuß symmetrische Anordnung einer weit größeren Anzahl von Grübchen meist minderer Größe auf, die als Einzelläsionen in gesunder Umgebung bestehen, während bei unserem Fall größere Grübchen in geringer Anzahl in Hornplatten liegen. Aehnlich ist auch das nicht hereditäre K. maculosum p. pl. Buschke-Fischer auszuschließen.

Solche grübchenförmigen Einsenkungen werden andererseits als einziger pathologischer Befund in sonst ganz gesunder Haut angetroffen (Moncorps, Hdb.), sind aber meist als Begleiterscheinung von diffusen oder herdförmigen Keratosen vorhanden. So sahen wir derartige Grübchen von 1—2 mm Größe bei einem älteren Mädchen in kleiner Anzahl auf beiden Fußsohlen im Mittelfußbereich; Pat. war erblich in keiner Weise belastet, hatte keinerlei Keratosen der Hände und anderer Körperstellen außer einer mäßigen unsymmetrischen Schwielenbildung an beiden Füßen. Balzer stellt an Hand histologischer Untersuchungen fest, daß die napfförmigen Substanzverluste nicht an die Schweißdrüsenostien gebunden sein müssen, was besonders für die größeren, bis mehrere Millimeter großen Einsenkungen gelte.

Wir dürfen daher wohl diese Grübchen bei der Pat. als einen unwesentlichen Befund ansehen. Die wesentlich stärkere Verhornung der rechten Hand stellt keine Besonderheit dar, sondern hängt mit der vermehrten Arbeitsleistung zusammen und entspricht einer häufigen Feststellung und Angaben in der Literatur (Blömen, Hecht).

Während es sich bei den bisher beschriebenen Fällen um erbliche Keratosen handelte, wenden wir uns jetzt einigen Fällen zu, die keine Anhaltspunkte für familiäre oder hereditäre Erkrankung zeigen.

Fall 7.

B. N., 19 Jahre.

Familienanamnese o. B. Bestehen gleicher oder ähnlicher Affektionen bei Eltern des Vaters und der Mutter von diesen mit Bestimmtheit verneint, desgl. für andere Anverwandte. Bei der Pat. selbst wurden die ersten Erscheinungen in Gestalt von Rauhigkeit und schmutzigem Aussehen im 2. bis 3. Lebensjahr von der Mutter bemerkt. In den letzten Schuljahren kleine Risse von schwärzlichem

Aussehen, das auch durch energisches Waschen nicht schwand. Während der Beschäftigung beim Bauern nach der Schulentlassung sei das Leiden hinderlich und schmerzhaft geworden durch Einrisse mit Blutungen und die Unmöglichkeit, die Faust zu schließen. Gleichzeitig starke Schwielenbildung unter den Fußsohlen, die beim Gehen schmerzhaft gewesen sei. Habe deswegen die Tätigkeit beim Bauern aufgeben müssen. Handflächen häufig stark gerötet und zu starkem Schwitzen neigend. Die „Schwielen" der Füße müsse sie oft beschneiden, um beschwerdefrei gehen zu können. Ist jetzt im Geschäft tätig.

Befund: Bei den untersuchten Eltern und vier Geschwistern keinerlei pathologische Verhornungen, haben alle gepflegte und weiche Hände.

Für die Pat. selbst liegen zwei Untersuchungsbefunde vor. Der erste ist vor 3 Jahren aufgenommen und wird kurz angegeben: diffuse Palmarkeratose von der Handgelenksbeuge bis zu den Fingerspitzen mit subungualer Keratose an der Mehrzahl der Finger. Tiefe zahllose Einrisse mit erhöhten Hornrändern an Hohlhand und Fingergelenken, namentlich Daumenbeugen. Hornhaut grob schuppend, sehr festhaftend, teilweise in den Schwimmhautfalten. Seitliche Begrenzung am Uebergang in die Dorsalhaut, hier diffuser, schwach ausgeprägter Randsaum am Zeigefinger; Daumen und Kleinfinger ziemlich glatt. Am linken Mittelfinger fehlt ein Teil des Endgliedes infolge Unfalls. Starke Schweißabsonderung. Füße: plattenförmige Verhornung in Hufeisenform unter der Ferse bis zum Mittelfuß, Seitenränder frei, am Vorderfußballen größere Hornplatte.

Heutiger Befund: An den Händen ganz erheblich gebessert, angeblich seitdem sie im Geschäft tätig ist (seit 3 Jahren). Verhornung nur mehr in den natürlichen Hohlhandfalten, Fingergelenken und Daumenbeuge. Subunguale Keratose geringen Grades. Füße wie früher, Hornmasse durch Schweiß stark aufgelockert. Auffallend, daß linke Hand kaum noch verändert ist.

Die Zahl der veröffentlichten Fälle von solitärem essentiellem K. p. pl. diffusum tritt hinter der der hereditären stark zurück; dabei darf nicht übersehen werden, daß den als solitär bezeichneten Fällen stets ein großer Unsicherheitsfaktor anhaftet, insofern es oft fraglich ist, ob nicht hinter dem mutmaßlich solitären Fall eine unregelmäßige Dominanz resp. Vererbung verborgen ist (diese Zweifel hegt auch Fuß, Act. dermat. vener. V. 1924), oder ob nicht ein anderes Krankheitsbild, Ekzema tyloticum oder Mycosis vorliegt. Darum fordert Moncorps, daß nicht nur die Anamnese, sondern die Inaugenscheinnahme der Familie durch den Untersucher maßgebend sein müsse.

Die meisten kasuistischen Angaben über solitäre Fälle sind so kurz, daß sie nicht ohne weiteres als Beleg gewertet werden können, derartige Angaben finden sich bei Wirz,

Spiethoff, Ullmann. Bei dem Fall des letzteren handelt es sich anscheinend um eine inselförmige K. p. pl. neben einem Lupus erythematodes. Radaeli berichtet über einen solitären Fall von diffuser Keratose der Füße und symmetrische, beschränkte Keratose der Hohlhand mit größtenteils verschonten Fingern. Angaben über den Beginn der Krankheit fehlen meist. Ob der durch Pernet beschriebene Fall von White, bei dem regelmäßig im Frühjahr und Herbst sich palmare und plantare Hornmassen bildeten, die sich nach kurzer Zeit wieder abstießen unter Zurücklassung einer so dünnen Haut, daß Patient ganz hilflos war, auch hierher gehört, ist zum mindesten fraglich; der Pat. hatte eine Lepra, deren Kausalität für die Keratose von Pernet negiert wird.

Einen 27jährigen Monteur, bei dem mit 10 Jahren K. p. pl. auftrat, nennt Templeton: Familie o. B., keine Lues oder Arsenintoxikation.

Diesen zumeist lückenhaften Angaben gegenüber gibt unser Fall 7 ein klares Bild. Eltern und Geschwister, 8 Personen, wurden einzeln untersucht mit negativem Befund. Tylosis oder andere Ursachen können bei der Pat. bestimmt ausgeschlossen werden.

Fall 8.

Frau Sch.-St., 50 Jahre.

Familien- und eigene Anamnese o. B. Im vergangenen Jahr zwei Wochen vor Inanspruchnahme ärztlicher Behandlung Beginn mit Schuppung und leichter Rötung der Hände, gleichzeitig an den Füßen stärkere Rötung mit geringerer Schuppung. Keine direkten Beschwerden.

Befund: Sonst gesunde Frau. Die Flächen der sehr gepflegten Hände unter Einschluß der Finger zeigen diffuse Keratose geringen Grades, die besonders die Hohlhandfurchen sowie die Quer- und Längsfurchen der Finger durch Bildung kleiner rauher Schuppen als weißliche Streifen hervortreten läßt. Kleinfingerballen und Fingerbeeren sind glatt, die übrige Handfläche ist trocken und rauh. Die Grenze bildet seitlich und am Handgelenk der Rand der volaren Haut, keine Rötung der Flächen und Ränder. Dorsum und Nägel frei. Auf den Fußsohlen keine nennenswerte Schuppung, nur starke Rötung. Am Fußrand sehr starkes Erythem, das in Höhe von ca. 2 cm an der Ferse beginnt und am lateralen Fußrand bis auf die Kleinzehe sich fortsetzt, ähnlich an der medialen Seite mit scharfen Abschneiden gegen den Fußrücken. Pilze negativ. Behandlung der Hände mit Salicyl-Guttaplast und Röntgenbestrahlung (80 % unter 0,5 mm Al.).

Wir konnten an anderen Familienmitgliedern keine Untersuchung machen, doch sind die präzisen Angaben der ge-

bildeten Pat. von uns als zutreffend angesehen. Wegen des Auftretens in späteren Lebensjahren (49 Jahre) gilt der Fall als K. p. pl. diffusum essentiale tardum, und mit Rücksicht auf das stark ins Gesicht fallende Erythem als K. erythematosum. Auffällig ist der plötzliche Beginn und die schnelle Entwicklung der Erscheinungen, die sich schon nach 2 Wochen zu einer rauhen Keratose ausgebildet hatten, in dem Zustand, wie er hier untersucht und im Bilde festgehalten werden konnte.

Löwenfeld und Glaßberg schildern einen ähnlichen Fall mit plötzlicher Entstehung von palmarer und plantarer Keratose mit Schuppung und Randerythem. Die Veränderungen waren bei der 34jährigen, sonst gesunden Pat. im Anschluß an eine akute Angina entstanden. In unserem Fall war das Erythem bei der Untersuchung nur mehr an den Füßen vorhanden, allerdings auffällig rot in Sandalenform. Ein akuter, entzündlicher Infekt hat vor dem Beginn der Veränderungen nicht bestanden. Das Leiden besserte sich nach Röntgenbestrahlung und Salicyl-Guttaplast schnell, Pat. ist nach kurzer Behandlung später nicht mehr erschienen, so daß wir annehmen dürfen, daß es ganz zur Abheilung gekommen ist, da die Dame durch die Erkrankung sehr irritiert war und größten Wert auf die Beseitigung legte.

Die Durchsicht der Kasuistik hat uns außer dem erwähnten Löwenfeld-Glaßbergschen Fall keinen sonstigen, dem unseren analogen finden lassen, einige Fälle scheiden aus wegen zu knapper Angabe, und es ließ sich teilweise nicht ersehen, ob nicht eine Keratodermia symmetr. erythem. Besnier vorliegt. So ist z. B. ein Fall von Lustgarten, wo das Leiden isoliert bei einer 34jährigen Pat. entstand und durch Salicyl-Resorcin und Schilddrüsenextrakt zur fast völligen Heilung kam, wohl auch als Besnier anzusehen. Wir können in unserem Fall jedoch mit Sicherheit das Keratoma Besnier ausschließen, weil die Affektion gleichmäßig diffus und nicht in Inseln entstand, keine Bewegungsbeschränkung und keine Rhagaden vorlagen und nur eine geringe Verhornung.

Ebenso darf differentialdiagnostisch auch das in mancher Beziehung ähnliche Erythema keratodes Brooke ausgeschlossen werden, da der für dieses obligate Beginn in Papeln und Plaques, verbunden mit schmerzhafter Bewegungsstörung, für unseren Fall nicht zutrifft.

Betr. die Genese der solitären Spätfälle meint Löwenfeld, daß es sich auch bei diesen um eine erbliche Disposition handele, die durch Schädlichkeiten infektiöser oder toxischer Natur aus-

gelöst werde, und er führt darauf die leichtere therapeutische Beeinflußbarkeit zurück, die sich auch in unserem Fall zeigte.

In Fall 7 war das therapeutische Ergebnis negativ trotz längerer stationärer Behandlung mit Salicylpflaster, Röntgenbestrahlung der Hände und Füße und auch Röntgenbehandlung nach P a u t r i e r. Die letztere Behandlung mit Röntgenstrahlen zwecks Umstimmung des sympathischen Nervensystems wandte C h a n t r i o t bei einem solitären Fall mit vollem Erfolg an, woraus auf Zusammenhänge von Sympathikus und gewissen Keratosen geschlossen werden kann.

Einem weiteren, bei einem Soldaten beobachteten Fall anderer Art nehmen wir einen wahrscheinlich nicht solitären Fall voraus, der mit den vorangehenden die diffuse palmo-plantare Keratose gemeinsam hat, aber mit einer seltenen Atypie verbunden zu sein scheint.

Fall 9.

L. K., 8 Jahre.

Großmutter väterlicherseits war geisteskrank und soll — es kann nicht mit Sicherheit angegeben werden — rauhe Hände gehabt haben. Bei anderen Familienmitgliedern sei von gleichen Veränderungen der Hände oder Füße nichts bekannt. Das Kind Ludwig hat nach Angabe der Mutter — und auf Grund eigener Untersuchung — als einziges von 8 Kindern rauhe Hände, die ein halbes Jahr nach der Geburt bemerkt worden seien. Außerdem sei der Gemütszustand des Jungen krankhaft, er sei sehr mißtrauisch, krankhaft ängstlich, leicht reizbar und dann böswillig und mache dadurch in der Erziehung große Schwierigkeiten.

B e f u n d : Bei der Mutter geringfügige Rauhigkeit der Hände an einzelnen Stellen der Hohlhand- und Fingerflächen, die jedoch nicht über das bei einer arbeitenden Hausfrau gewohnte Maß hinausgeht und durchaus unauffällig ist; alle übrigen Mitglieder o. B.

Bei dem Jungen Ludwig sind beide H ä n d e rauh, mit vielen kleinen Furchen und Rißchen von braunschwärzlicher Farbe, die der Hand ein schmutziges Aussehen geben, diese Erscheinungen bietet die ganze Hohlhand einschl. der Fingerbeugen bis zur Endphalange, wo sich die Verhornung seitlich etwas auf das Dorsum hinaufschiebt hinter dem Nagelbett. Kleinfinger und Daumenballen bleiben frei. Proximale Grenze genau in der Beugefalte des Handgelenkes. An den F ü ß e n das gleiche Bild wie an den Händen, die kleinschuppige Verhornung ist besonders unter dem Fußgewölbe zu erkennen. Kein Randsaum, keine Hypersekretion.

Wir beziehen uns hier auf das schon früher Gesagte, daß bei der Beurteilung eines Falles als solitär Zurückhaltung geübt werden muß. Der vorliegende Fall wurde auch früher vor er-

neuter Nachprüfung der Anamnese als Einzelfall geführt; es scheint aber die Heredität von der Großmutter her gesichert.

In Verbindung mit der bei dieser vorliegenden Geistesstörung muß hier folgendes nachgetragen werden: Der Vater des Jungen, ein 45jähriger Mann, machte auf den Untersucher einen im Wesen sehr befremdlichen Eindruck. Er gab deutliches Mißtrauen zu erkennen, war mürrisch, sehr zurückhaltend und verweigerte auf anamnestische Fragen die Beantwortung.

Diese Beobachtung hat mehr als subjektiven Wert, da wir hier auf wichtige Zusammenhänge hingewiesen werden. Leider ließen sich aus Gründen des Taktgefühls keine näheren Feststellungen, das psychische Verhalten des Vaters betreffend machen. Es liegt aber nahe, hier ein Abhängigkeitsverhältnis zwischen den psychischen Anomalien und der Keratose anzunehmen und zwar, weil hier folgendes vorzuliegen scheint: zweimal Kombination geistiger und anatomischer Abnormität mit Zwischenschaltung eines nur psychisch veränderten, aber nicht keratombehafteten Gliedes.

Es ist selbstverständlich nicht angängig, jede psychische oder nervöse Alteration, die sich bei einem Keratombehafteten findet, mit der Keratose in Kausalnexus zu bringen, da die Koinzidenz sicher häufig eine zufällige ist, was für manche Fälle in der Literatur zuzutreffen scheint. Moncorps vertritt die Ansicht, daß die psychischen Anomalien sich meist mit wesentlichen anderen Atypien paaren.

So zeigt z. B. ein hereditär belasteter Fall von Riehl gleichzeitig unsymmetrische K. p. pl., Pachynoychie der Nägel, Leukoplakie der Schleimhaut, Ichthyosis, abnormes Längenwachstum der Knochen usw. neben verschiedenen nervösen Erscheinungen. Dasselbe bei zwei Schwestern dieses Falles. Frei beobachtete einen 30jährigen Mann mit kongenitaler K. p. pl., Hyperkeratosen an anderen Körperstellen, papillären Blasenwucherungen und angeborenem Schwachsinn. Jakobs ein 14jähriges Mädchen mit hereditärer K. p. pl., mongolischem Gesichtsausdruck und sehr spärlichem Haarwuchs. Mierzecki einen jungen Burschen mit K. p. pl. hered. und Hypogenitalismus und geistiger Debilitas.

Sutejev und Spicca, die ähnliche Fälle mit multiformen Symptomen beschreiben, möchten diese ganzen Veränderungen an Haut, Nägeln, Haaren einschließlich der Intelligenzdefekte in ätiologischen Zusammenhang mit gestörter innerer Sekretion bringen oder auch mit Störungen des vegetativen Nervensystems. Trophoneurotische und zentralnervöse

Störungen nimmt auch Besnier für die nach ihm benannte Keratod. symmetr. als ursächlich an; Wagner ist in der Lage, den Einfluß nervöser und inkretorischer Momente an Hand von 2 Fällen Besnierscher Krankheit zu belegen: bei einer sehr intelligenten Fachlehrerin trat Verschlechterung des Zustandes durch psychische Erregungen auf; bei einem 18jährigen Mädchen zeigte sich das prodromale Erythem mit Beginn der Menses.

Auf die eingehende Behandlung dieser Fragen durch Strandberg sei hier hingewiesen.

Wenn wir aus unserem beschriebenen Fall 9 und den daraus folgenden Erörterungen die Konsequenz ziehen, daß der Zusammenhang von Abnormitäten der Intelligenz, der Psyche und des endokrinen Systems über den Weg des vegetativen Nervensystems einerseits mit peripheren Hautveränderungen andererseits als eine gesicherte Tatsache anzusehen ist, so wäre in Frage zu ziehen, ob nicht auch die von Lane beschriebenen red. palms, deren Genese ebenso wenig geklärt ist, auf solche rein vegetativen Einflüsse, evtl. vasomotorischer Art, zurückzuführen sind.

Kaposi geht in der Einschätzung vasomotorischer Einflüsse noch weiter, wenn er hinsichtlich der Hyperhidrosis der Hand- und Fußflächen sagt: „Später gesellt sich zur Störung der Sekretion eine trophische Störung in Form der Hyperplasie der Epidermis, und man sieht dann eine Tylosis diffuser Natur oder lokalisiert in Plaques".

Im Zusammenhang mit dieser Auffassung Kaposis erwähnt Schmidt (l. c.) den schon anbezogenen Soldaten, fügt aber hinzu, daß diese Erklärungsweise Kaposis nicht ausreichend sei. Der Befund bei dem Soldaten, den wir vor einigen Wochen noch einmal untersuchen konnten, sei anschließend wiedergegeben.

Fall 10.

W. Bo., 27 Jahre.

In der Familie nach bestimmter Angabe des Vaters keine Hautkrankheiten, insbesondere nicht an Händen und Füßen. Das eigene Leiden besteht seit 3 Jahren, hat zeitweise bei der Arbeit, resp. im Dienst Beschwerden.

Befund: Die Hände auf der ganzen Beugeseite stark gerötet mit leicht lividem Ton, weniger deutlich an der Handwurzel. Hohlhand zeigt Hyperkeratose mit Schuppenbildung; die Verhornung zeigt sich in den queren Beugefalten der Finger und auf der Hohlhand in weniger ausgeprägten Plaques, zum Teil mehr strichartigen Erhebungen am Rande des Kleinfingerballens. Hand- und Fingerrücken sind frei, auf den Endgliedern dorsale Rötung; die Haut erscheint hier verdickt und ist neurodermieartig gefältelt.

Fingerendglieder sind trommelschlegelartig geformt und tragen schalenförmig stark nach vorn gewölbte, in der Konsistenz nicht sichtlich veränderte Nägel.

Gleichartig gerötet ist die Fußsohle mit Einschluß der Zehen und Schwimmhautfalten. Die Erythemgrenze verläuft an den seitlichen und inneren Fußrändern scharf abschneidend, etwa 3 cm hoch die Ferse umfassend, bis zur Kleinzehe. Die Verhornung der Sohlen ist diffus an den äußeren Fußrändern und unter den Fußballen und von mäßiger Stärke, sie verdeckt durch ihren blaßgelblichen Farbton teilweise die rote Hautfärbung.

Die Hyperhidrosis ist sehr stark, bis zur Bildung kleiner Tropfen gesteigert. Am übrigen Körper keine keratotischen Veränderungen. Pilzpräparate und Kultur negativ.

Eine 1½ Jahre später vorgenommene Nachuntersuchung ergab folgendes: Handflächen weich, makroskopisch keine Keratose, lebhaft gerötet, dorsal schmaler Saum hinter den Nagelfalzen. Die auf den Photos deutlich erkennbaren Einziehungen der Haut an den Endgliedern sind kaum merklich. Die Schalenform der Nägel erscheint schwächer, circumscripte Schwielenbildung unter der Großzehenendphalange. Erythem ebenfalls wesentlich abgeschwächt und seitlich weniger hochgreifend als früher.

Zum näheren Verständnis seien noch einige Angaben des Pat. hinzugefügt: Die vor 1½ Jahren vorgenommene Röntgenbestrahlung der Hände und Füße (100 % unter 1 resp. 2 mm Al.) habe keinerlei Wirkung gehabt. Der Zustand sei gleich geblieben. Die jetzige Minderung der Erscheinungen sei dadurch eingetreten, daß er wegen einer Gehirnerschütterung 6 Wochen im Lazarett lag und nicht arbeiten brauchte. Sobald er rauhe Arbeit mache oder sonstigen schweren militärischen Dienst, trete Verschlimmerung auf; die gleiche Beobachtung habe er schon vor 3 Jahren einmal gemacht, als er mehrere Monate lang Bürodienst leistete, in welcher Zeit ebenfalls ein Rückgang erfolgt sei.

Es drängen sich hierbei als bemerkenswerte Momente auf: der Beginn mit dem 23. Lebensjahr, das Fehlen erblicher Belastung und die Trommelschlägerform der Finger, sowie die starke Abhängigkeit von äußeren Einflüssen. Die ersten beiden Momente gestatten unter Berücksichtigung unseres Einteilungsprinzips die Einordnung als solitären Spätfall unter die insel- und streifenförmigen Keratosen. Bei der vor einigen Tagen vorgenommenen Untersuchung waren allerdings hyperkeratotische Plaques oder Streifen nicht mehr vorhanden, aber Lenglet betont das Vorhandensein von Erythem und Hyperhidrosis als eventuell einzige Symptome einer Hyperkeratose, hinter denen sich die Dis-

positionsbereitschaft zur Bildung von übermäßiger Verhornung verberge, wie in unserem Fall, der gerade auf mechanische Reize mit Hornbildung reagiert, woraus sich, wie die Nachuntersuchung ergibt, erhebliche Schwankungen des Zustandsbildes im Verlauf ergeben. Wir haben sogar den Eindruck, daß sich auch die Trommelschlegelform zurückgebildet hat. Dies letztere kann durch mechanische Reize, d. h. ihr Fehlen, nicht ganz erklärt werden, was auch für die Rückbildung von Verhornung und Erythem der Füße gilt.

Ueber das Auftreten von Trommelschlegelfingern berichten u. a. Giese und Neumann, ausführlicher behandelt ihr Vorkommen Fischer.

Zum Schluß steht noch ein Fall zur Besprechung, der durch seine Zugehörigkeit zu einem Krankheitsbild, dessen Auftreten nicht vorwiegend an Palma und Planta gebunden ist, rein äußerlich aus dem Rahmen der bisherigen Fälle herausfällt.

Fall 11.

J. Sp., Student, 29 Jahre.

Konnte vor 2 Jahren einmal untersucht werden, später nicht mehr erreichbar. Es liegen daher leider nur wenige Angaben vor.

Familienanamnese o. B. Selbst nicht ernstlich krank gewesen. Hautveränderung besteht seit der Jugend.

Befund: Keine Tbc., Wa.-R. negativ. Ausgedehnter hyperkeratotischer Naevus an rechter Hand, Arm und Brust, Achselhöhle und Rücken. Deckt sich im Befund weitgehend mit dem von Maschkilleisson und Per 1927 beschriebenen Fall, auf den wir verweisen; am r. Kleinfinger von der volaren Randpartie seitlich auf den Fingerrücken aufsteigend lateral an Mittel- und Endglied des Ringfingers, an der Ulnarseite des Handgelenkes Ausschlagelemente von ziemlich einheitlicher, nur in der Größe differierender Form; hornige Exkreszenzen von meist 2 mm Größe und auch kleiner, über die Haut bis zu 1,5 mm hervorragend, die Epidermis um die einzelnen Gebilde zirkulär etwas verhärtet. An den Fingerkanten einzelne, ziemlich glatt und flache Erhabenheiten, die auf der Kuppe eine halbstecknadelkopfgroße Delle tragen. Die größeren Gebilde sind von rauher, horniger Oberfläche, kleinen Warzen ähnlich. Sie liegen teilweise isoliert an den Seiten der beiden Finger, weniger im volaren Hautbereich, teilweise strichförmig oder dichter beieinander am Handgelenk, an manchen Stellen wallartig miteinander verfließend. Vereinzelt linsengroße Erhebungen, die mehrere stecknadelspitzgroße Grübchen haben. In einzelnen dieser Grübchen kleine Hornsequester. Die Farbe der Exkreszenzen ist gelb bis schmutzig braun.

Das gleiche Bild an der Streckseite des rechten Armes über dem Ellenbogen. In ausgedehnteren Bezirken finden sich die Gebilde auf

der rechten Brust, im und unterhalb der Achselhöhle und auf dem Rücken. Hier sind die Elemente etwa von der Axillarlinie aus genau nach dem Verlauf der 6. und 7. Rippe angeordnet und zeigen die bei Maschkilleisson erwähnte Reihenbildung sehr auffällig. Der darüber gleitenden Hand bietet sich der Eindruck einer Reibe.

Unser Fall stellt also wie beschrieben einen ausgedehnten systematisierten Hornnaevus dar, wie ihn Brauer unter dem zweiten von ihm aufgestellten Krankheitsbild beschreibt — dem K. dissip. naeviforme. Die große Ausdehnung des Naevus bei dem von Brauer beschriebenen Fall auf Rücken, Brust, Arme, Oberschenkel und andere Stellen, z. T. in Streifen, findet sich ähnlich auch bei unserem Pat. Sp. Sonst liegen nur einige wenige Veröffentlichungen vor über K. dissip. naeviforme, von denen der schon erwähnte Fall Maschkilleissons weitestgehende Uebereinstimmung mit dem unseren aufweist.

Wenn Moncorps meint, daß dieser Fall eigentlich nicht der Brauerschen Affektion gleichgestellt werden dürfe (Hdb.), weil bei jenem der Naevus Hand- und Fußflächen am wenigsten befallen habe, so erscheint uns dieser Einwand nicht stichhaltig, denn auch bei dem Brauerschen Fall, der zur Namengebung für das Krankheitsbild führte, ist die Manifestation an Handflächen und Fußsohlen nur eine Teilerscheinung des ganzen Naevus, und auch das nicht überwiegend, wie die Bezeichnung „palmare und plantare" eigentlich erwarten läßt.

Zusammenfassung.

Es werden einige an der Universitätshautklinik in Münster seit 1925 beobachtete Fälle von Keratoma palmo-plantare mitgeteilt, darunter 3 Fälle von typischem K. p. pl. hederitarium diffusum. In mehreren Fällen fanden sich multilokuläre und heterophäne Keratosen, die Veranlassung gaben, über Atypien des klinisch-morphologischen Bildes und des Verlaufs, sowie über die Reihe der Dyskeratosen zu sprechen.

Von besonderem Interesse war ein Fall mit ausgedehnter Transgredienz, die in ähnlicher Form noch nicht beschrieben wurde, und bei 2 Familienmitgliedern in der gleichen Form auftrat, während ein drittes Familienmitglied ein grundverschiedenes Bild bot, wodurch die Wandlungsmöglichkeit einer Keratose demonstriert werden konnte.

Unter den vielfältigen Erscheinungsformen der Dyskeratosen wurde an Hand von Beispielen das Syndrom von Geistesstörung

und peripheren Hautkrankheiten sowie die Zusammenhänge letzterer mit vasomotorischen und innersekretorischen Störungen erörtert.

Einige Fälle nicht hereditärer Keratosen wurden eindeutig als essentiell solitär charakterisiert.

Ein Keratoma dissipat. naeviforme Brauer konnte als seltenes Krankheitsbild beschrieben werden.

Die namentlich bei den solitären Fällen notwendigen mikroskopischen und bakteriologischen Untersuchungen auf Mykose, Lues, Ekzema tyloticum sind zwecks Ausschluß einer symptomatischen Genese vorgenommen worden, ohne daß dies im Text besonders hervorgehoben wurde.

Die einzelnen Fälle wurden hinsichtlich ihrer Heredität und Symptomatologie eingehend behandelt und unter Anwendung der Einteilung von Fuß, Moncorps als Vertreter der einzelnen Sondergruppen herausgestellt.

Literaturverzeichnis.

Balzer: Anal. de dermat. et de syph. **6,** 235, 1925.

Blömen: Ztrbl. f. H. u. G. K. **20,** 55, 1926.

Brauer: Arch. f. Derm. u. Syph. **152,** 405, 1926.

Brooke: Mh. f. prakt. Derm. **14,** 1892, S. 89.

Chantriot: Bull. de la soc. franc. derm. **36,** 1259, 1929.

Fischer: Derm. Ztschr. **32,** 121, 1921.

Frei: Zit. n. Brünauer, Derm. Ztschr. **42,** 8, 1925.

Füllenbaum: Ztrbl. f. H. u. G. K. **20,** 278, 1926.

Fuß: Derm. Ztschr. **53,** 199, 1928.

Fuß: Act. dermat. venerol. **5,** 16, 1924.

Giese: Ztrbl. f. H. u. G. K. **21,** 659, 1927.

Goldschlag, Ztrbl. f. H. u. G. K. **27,** 582, 1928.

Hecht: Derm. Wchr. **159,** 1024, 1930.

Jakobs: Ztrbl. f. H. u. G. K. **27,** 586, 1928.

Kaposi: Zit. n. Schmidt, Arch. f. Derm. u. Syph. **165,** 386, 1932.

Lane: Arch. of Dermat. and syph. **20,** 445, 1929.

Löwenfeld-Glaßberg: Derm. Wschr. **79,** 1613, 1924.

Lustgarten: Mh. f. prakt. Derm. **26,** 506, 1898.

Maschkilleisson u. Per: Derm. Wschr. **85,** 1310, 1927.

Michael: Arch. of derm. and syph. **21,** 215, 1930.

Möller: Derm. Wschr. **38,** 18, 1904.

Moncorps: Hdb. d. Haut- und Geschl.-Krankh. v. Jadassohn, Bd. VIII 2, Verlag: Springer, Berlin 1931, 304. Siehe dort weitere Literatur.

Naß: Derm. Ztschr. **33,** 338, 1921,.

Neumann: Arch. f. Derm. u. Syph. **42,** 167, 1898.

Pernet: Mhf. f. prakt. Derm. **35,** 582, 1902.

Radaeli: Mhf. f. prakt. Derm. **51,** 414, 1910.

Riehl: Ztrbl. f. H. u. G. K. **6,** 335, 1923.

Siemens: Hdb. f. Haut- u. Geschl.-Krankh. v. Jadassohn, Bd. III. Verlag Springer Berlin, 1929, S. 13.

Siemens: Ztrbl. f. H. u. G. K. **20,** 56, 1926.

Siemens: Arch. f. Derm. u. Syph. **158,** 111, 1929.

Siemens: Arch. f. Derm. u. Syph. **157,** 392, 1929.

Schmidt, P. W.: Arch. f. Derm. u. Syph. **165,** 377, 1932. Siehe dort weitere Literatur.

Spicca: Ztrbl. f. H. u. G. K. **34,** 180, 1930.

Strandberg: Hdb. f. Haut- und Geschl-Krankh. von Jadassohn, Bd. III, S. 200. Verlag Springer Berlin 1929.

Sutejev: Ztrbl. f. H. u. Ge. K. **20,** 798, 1926.

Templeton: Ztrbl. f. H. u. G. K. **35,** 376, 1931.

Ullmann: Mhf. f. prakt. Derm. **41,** 148, 1905.

Unna: Arch. f. Derm. u. Syph. **15,** 243, 1883.

Vohwinkel: Arch. f. Derm. u. Syph. **158,** 354, 1929.

Wagner: Derm. Wschr. **74,** 81, 1922.

Lebenslauf.

Am 25. Juni 1901 wurde ich als der älteste Sohn des Praktischen Arztes Dr. med. Heinrich Beckmann und seiner Ehefrau Katharina, geb. Hemmerling, in Niederzissen (Kreis Ahrweiler) geboren. 1902 siedelte mein Vater nach Kyllburg über, wo ich von 1907 bis 1913 die Volksschule besuchte. Anschließend besuchte ich das humanistische Gymnasium in Bottrop i. W. und legte dort 1921 die Reifeprüfung ab.

Die ärztliche Vorprüfung bestand ich 1923 in Gießen, das ärztliche Staatsexamen 1926 in Bonn.

Nach Ablauf des praktischen Jahres am Marienhospital zu Siegen i. W. verblieb ich hier noch drei Jahre zur weiteren Ausbildung als Assistenzarzt auf der chirurgischen und kürzere Zeit auf der inneren Abteilung.

Am 1. Dezember 1931 ließ ich mich in Kyllburg in der Praxis meines Vaters als praktischer Arzt nieder.

Klaus Beckmann.